

BEURTEILUNG für Hüftgelenkdysplasie

HOVAWART-CLUB e.V.

Zuchtnamen des Hundes:

Zuchtbuch-Nr.:

Geschlecht: Rüde O / Hündin O

Farbe: sm – b – s

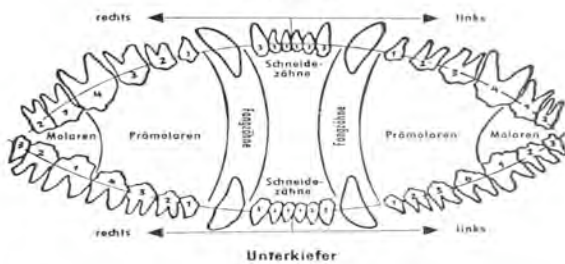

Chip-Nr.:

Eigentümer*in:

Anschrift:

Tierärztliche Bestätigung (Zutreffendes ist bitte ankreuzen!)

- | | | |
|--|---|--|
| <input type="checkbox"/> Scherengebiss | <input type="checkbox"/> Hoden vorhanden | <input type="checkbox"/> Der Name ist in anhand der Ahnentafel überprüft worden |
| <input type="checkbox"/> Zangengebiss | <input type="checkbox"/> Hodenfehler | <input type="checkbox"/> Die Chip-Nr. ist in anhand der Ahnentafel überprüft worden |
| <input type="checkbox"/> Verkürzter Unterkiefer (VUK – Rückbiss) | <input type="checkbox"/> Monorchide (Einhoder) | <input type="checkbox"/> Die HD-Untersuchung ist in die Ahnentafel eingetragen worden |
| <input type="checkbox"/> Verkürzter Oberkiefer (VOK – Vorbiss) | <input type="checkbox"/> Kryptorchide (Nullhoder) | <input type="checkbox"/> Die Aufnahme wurde ohne Hilfsmittel hergestellt |
| <input type="checkbox"/> Sonstige Zahnfehlstellungen: | | <input type="checkbox"/> Die Röntgenaufnahme wird mit der Einsendung Eigentum des Rassezuchtvereines |
| <input type="checkbox"/> Fehlende Zähne unten ankreuzen, zusätzliche bitte eintragen | | |



Aufnahme: Adresse, Stempel, Unterschrift des/der Röntgen-Tierarztes/ärztin

Film

VetXL

CD

Datum:

HD-Auswertung (nur durch Gutachter)

Kriterium 1	Kriterium 2	Kriterium 3	Kriterium 4	Kriterium 5	Kriterium 6	Punkte pro Kriterium
Norberg-Winkel	Lage des Femurkopf-Zentrums (FKZ) in Bezug zum dorsalen Azetabulumrand (DAR)	Form des kranio-lateralen Azetabulumrandes	Ausbildung des subchondralen Knochens am Azetabulum	Form von Femurkopf (K), U bergang Kopfhals (U), Femurhals (H)	Zubildung kaudolateral am Femurhals (Morganlinie)	
>/= 105°	FKZ medial DAR (> 2 mm)	lateral nachfassend	fein, gleichmäßig dick	K: rund; deutlich abgesetzt	Nicht sichtbar	0
>/= 105°, Gelenkflächen divergierend; oder < 105° Gelenkflächen parallel	FKZ medial DAR (1-2 mm)	horizontal	gleichmäßig dick	K: rund, schlecht abgesetzt, U: keine Zubildungen H: walzenförmig	auf der gebeugten Aufnahme: kantige Schulter	1
>/= 100°	FKZ liegt auf dem DAR	leichtgradig abgerundet oder leichtgr. Zubildungen	lateral leichtgradig verdickt, medial leichtgradig reduziert	K: leichtgradig abgeflacht, U.: leichtgr. Zubildungen	feiner scharfer Grat bis 1 mm breit	2
>/= 90°	FKZ lateral DAR (1-5 mm), > 1/3 des FK überdacht	mittelgradig abgerundet, leichtgradig Zubildungen, zweiteilige Gelenkfläche	lateral mittelgradig verdickt, medial mittelgradig reduziert	K: mittelgradig abgeflacht, U: leichte Zubildungen	(unscharfer) Grat bis 3 mm breit	3
>/= 80°	FKZ lateral DAR (> 10 mm) < 1/4 des FK überdacht	stark abgerundet, mässige Zubildungen	lateral stark verdickt oder nur lateral ausgebildet	K: mittelgradig verformt, U: mittelgradig Zubildungen	Leiste über 3 mm breit	4
< 80°	FKZ lateral DAR (> 10 mm) < 1/4 des FK überdacht	Rand fehlt, Pfanne massiv verformt	verschmilzt mit lateralem Beckenrand, manchmal fehlend	K: massiv verformt, U: massive Zubildungen	Leiste u. berlagert durch weiträumige Exostosen	5

Obergutachten bedingt durch Qualität der Aufnahme empfohlen O

Gesamtpunktzahl:

Beurteilung:	Gesamtpunkte aus Kriterien 1 - 6	Beurteilung HD-Grad Interpretation
Kein Hinweis für HD	0	A1
	1-2	A2
Übergangsform	3-4	B1
	5-6	B2
Leichte HD	7-9	C1
	10-12	C2
Mittelgradige HD	13-15	D1
	16-18	D2
Schwere HD	19-24	E1
	25-30	E2

Stempel und Unterschrift des Gutachters:

GRKS-Gutachter
Tiergesundheitszentrum Grußendorf

Unterschrift Eingang Beurteilung Zuchtverein (HD-Stelle für die Zuchtleitung)

Verteiler:

Original an Besitzer*in, Kopie oder PDF an HD-Beauftragte*n, Züchter*in, Zuchtbuchamt)